A collie szem betegség (Collie Eye Anomaly vagy CEA)

Mi az a CEA?

A CEA egy olyan **veleszületett** és **öröklődő** szembetegség, mely a szem hátulsó, vérérekben, kötőszövetben és idegekben gazdag részét érinti (így az ínhártyát = *sclera*, az érhártyát = *chorioidea* és az ideghártyát = *retina*).

Milyen fajtákat érint a CEA?

Elsősorban **skót juhászban** (a rövid és a hosszúszőrűben egyaránt) fordul elő, de ezen kívül előfordulhat **sheltie**ben, ausztrál pásztorkutyában, **border collie**-ban illetve **lancashire heeler**-ben.

Milyen tünetei vannak a CEA-nak?

A CEA klinikai tünetei széles skálán mozognak. Vannak egyedek, akiknél semmilyen érzékelhető látászavar nincs míg akár lehetnek olyanok is akik teljesen vakok.
Szemészeti szempontból 4 súlyossági fokozatot különítünk el.

1. **Chorioidea hypoplasia** (CH)
   A *chorioidea* vagy érhártya a retina alatt található, és felelős annak táplálásáért. A *hypoplasia* azt jelenti, hogy az érhártya nem fejlődött ki megfelelően. Ez a leggyakrabban előforduló probléma. Minden esetben érinti mindkét szemet (de nem feltétlenül szimmetrikusan). Szövettanilag igazolható, hogy a neuroretina (azaz a látáshoz szükséges szerv) csak nagy területű CH-nál érintett, így ez az elváltozás rendszerint nem okoz látászavart. Mivel az enyhe elváltozások idővel pigmentálódhatnak, ezért az első szemészeti szűrés az érintett fajtákban **6-8 hetes kor** között javasolt.

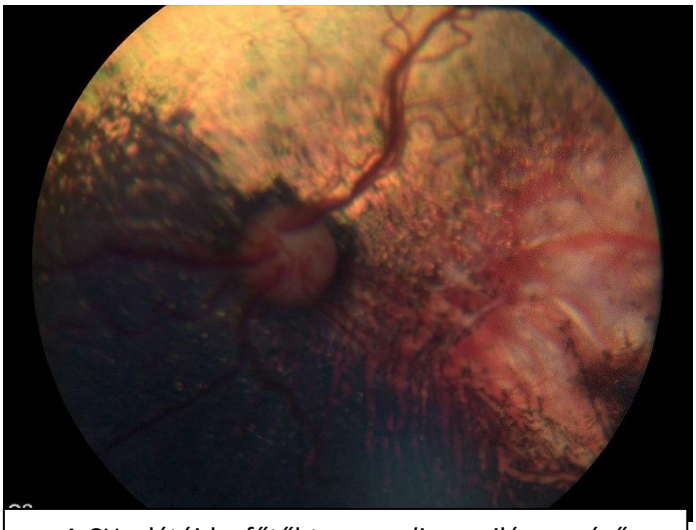

A CH a látóidegfőtől *temporalisan*, világos színű területként látszik a szemfenéken.

2. **Kolobóma**
   A kolobóma azt jelenti, hogy egy adott területen szövethiány van. A CEA-ban a szem hátulsó részében (a látóidegfőben illetve akörül) alakulhat ki kolobóma. Ez az elváltozás már okoz látásproblémát is, hiszen a látáshoz szükséges ideg egy része hiányzik. Ráadásul ezeket az állatokat tovább tenyésztve esetleg még betegebb egyedeket lehet létrehozni. Éppen ezért a kolobóma a tenyésztésből kizárást jelent. Nagyméretű kolobómánál előfordulhat, hogy idővel leválik a retina.

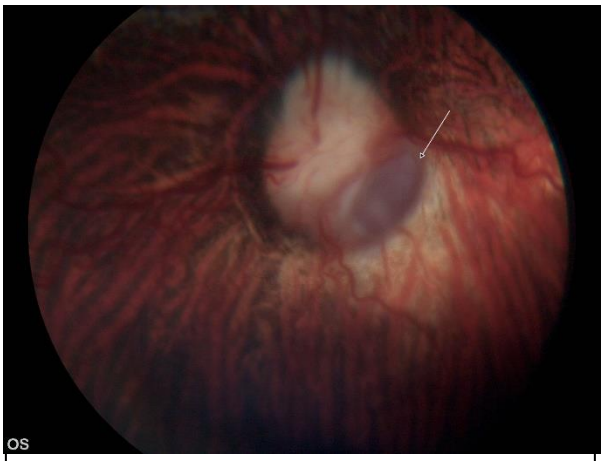

Látóidegfő kolobóma a nyíllal jelzett területen

3. **Retina leválás**
   A retina leválása lehet az előbb említett kolobóma következménye, súlyos elváltozásnál a kölykök vagy már **eleve levált retinával születnek**, vagy pedig a retina pár hetes korban leválik. Ennek az oka, hogy a retina nem kapcsolódik megfelelően az alatta fekvő réteghez. A retinaleválás területén az állat nem lát, teljes retina leválásnál pedig **vak**. Tenyészteni értelemszerűen ezekkel az egyedekkel sem szabad.

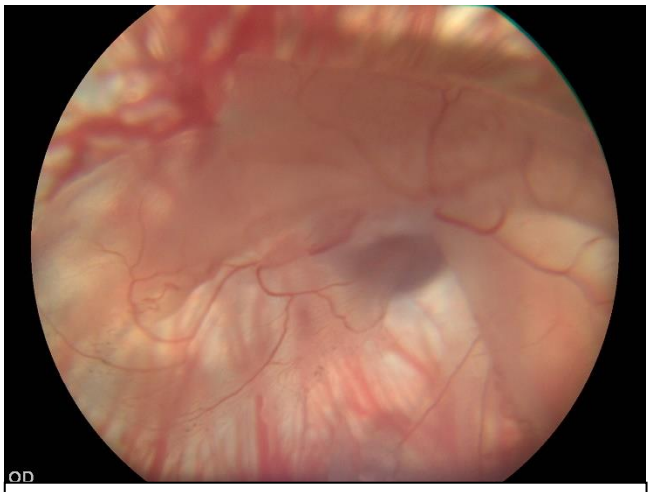

Teljes retinaleválás. A retina függönyszerűen úszik a szemben.

4. **Intraokuláris vérzés**
   Az érintett kutyák kis százalékában a szem bevérzik, amely további **súlyos szövődményekhez** vezethet (pl. magas szemnyomás).

Bevérzett szem

Tenyésztőként hogyan kerülhetem el, hogy beteg kutyák szülessenek?

Ehhez szükséges a szülőpár szemészeti és genetikai szűrése. Az érintett fajtáknál mindenképpen javasolt a kölyökkori **szűrés 6-8 hetes kor között**, majd pedig még a fedeztetés előtt is szükség van egy vizsgálatra. Ugyan a CH-s kutyák általában nem mutatnak látászavart, de elképzelhető, hogy 2 nagy területű CH-val rendelkező kutya párosításából súlyosabb elváltozás jöhet létre, ezért ennél az elváltozásnál is kérje ki szemészettel foglalkozó állatorvos tanácsát.

Tulajdonosként, hogyan kerüljem el beteg kutya vásárlását?

Amennyiben az érintett fajták valamelyikéből vásárol, kérje el a kutya kölyökkori **szemvizsgálat**ának eredményét. Ugyan pontos felmérés nincsen róla, de a magyarországi skót juhász állomány nagyjából 90-95%-a érintett CH-val, tehát a CEA legenyhébb formájával. Ahogy már korábban szerepelt, ez az elváltozás nem fogja akadályozni kutyáját a normál életvitelben, tehát ha szűrési eredményen mindössze ez az elváltozás szerepel, nyugodtan megveheti a kutyát.